1911

Ueber Graviditas tubo-ovarialis

Inaugural-Dissertation

zur

Erlangung der Doktorwürde

in der Medizin und Chirurgie

welche mit Genehmigung der hohen medizinischen Falkultät

der

Vereinigten Friedrichs-Universität Halle-Wittenberg

Donnerstag, den 1. Juni 1911, nachmittags 4 Uhr

öffentlich vortragen wird

Otto Henning

approb. Arzt

aus **Cöthen in Anhalt.**

Halle a. S.
Buchdruckerei Hohmann
1911.

Gedruckt mit Genehmigung der medizinischen Fakultät
der Universität Halle.

Referent: Geheimrat Prof. Dr. J. Veit.

K. Fränkel
z. Z. Dekan.

Unter Graviditas tubo-ovarialis versteht man eine besondere, ziemlich seltene Form der Extrauteringraviditäten. Man teilt bekanntlich die Extrauterinschwangerschaften je nach dem Sitz des Eies ein in reine Formen: graviditas tubaria interstitialis, grav. tub. isthmica, grav. tub. ampullaris, grav. infundibularis, grav. ovarialis und in sog. Mischformen: grav. tubo-abdominalis und grav. tubo-ovarialis.

Als Tubo-Ovarialgravidität wird nun derjenige Zustand bezeichnet, wo Tubenwand und Eierstocksubstanz gemeinsam das Ei derart umschließen, daß jedes der beiden Organe für sich einen besonderen Teil in der Fruchtsackwand bildet. Für das Zustandekommen einer solchen Anomalie der Eiinsertion nimmt man jetzt allgemein das vorherige Bestehen einer sog. Ovarialtube oder kleinen Tubo-Ovarialcyste an, also einer schon vor Beginn der Schwangerschaft bestehenden Verbindung zwischen dem Tubenrohr und dem Ovarium resp. einem dem Ovarium angehörenden Hohlraum. In größeren Tubo-Ovarialcysten wird eine solche Schwangerschaft deshalb nur schwer entstehen können, weil einesteils in der stark veränderten Cystenwand kaum die für die Entwicklung eines Eies erforderlichen Vorbedingungen gegeben sein dürften, und anderenteils die Wahrscheinlichkeit einer Befruchtung d. h. des Zusammentreffens von Ei und Spermatozoon in einer so weiten Höhle ein seltenes Ereignis sein würde.

Die Tubo-Ovarialcysten sind zuerst von Richard genau untersucht worden. Er führt das Entstehen derselben auf den normalen Ovulationsprozeß zurück und nimmt an, daß zu der Zeit, in welcher ein Follikel reift, sich die Tube dem

Eierstock nähert um das Ei zu empfangen; andererseits soll sich auch der schwellende Follikel, besonders bei krankhaften Veränderungen desselben, der Tube nähern. So soll es dann allmählich zu einer gegenseitigen Berührung und Verschmelzung zwischen Tube und Ovarium kommen.

Rokitansky, welcher ebenfalls eine Annäherung zwischen Tube und Ovarium während der Ovulation annimmt, behauptet, daß die Tube mit einem cystisch degenerierten Corpus luteum verschmilzt.

G. Veit war der erste, welcher eine primäre Verlötung der entzündlich veränderten Tube und darauf folgende sekundäre Verwachsung mit dem Eierstock betonte. Burnier hat dann hierauf eine Theorie aufgebaut, die bis heute noch vielfach Gültigkeit hat. Es sollen nämlich die Fimbrien der Tube mit Ausnahme der fimbria ovarica infolge einer peritonitischen Entzündung in das Lumen des Eileiters selbst einstülpt werden, während sie gleichzeitig mit ihren serösen Flächen untereinander verwachsen. Durch Ansammlung von Flüssigkeit bildet sich dann eine Hydrosalpinx, die sich teils durch cystische Dilatation, teils durch den Zug, den die fimbria ovarica auf den lateralen Pol des Ovariums ausübt, diesem nähert; berühren sich beide, so tritt an dieser Stelle allmählich eine Verwachsung ein. Wenn sich nun zufällig hier ein reifender Follikel befindet, so wird dieser, weil er am Platzen verhindert wird, hydropisch, platzt aber schließlich doch und zwar in das Lumen der Tube hinein; damit ist die Vereinigung der Follikelhöhle mit der Tubenhöhle vollendet. Es hat sich also eine Tubo-Ovarialcyste gebildet. Die Fimbrien, deren Verwachsungen sich durch den zunehmenden Druck wieder lösen, werden frei, stülpen sich in die Follikelhöhle hinein und verwachsen mit den Wandungen derselben.

Schneidemühl und Beaucamp führen, gestützt auf Beobachtungen an Tieren, die Tubo-Ovarialcysten auf eine Bildungsanomalie zurück; diese sollen die Folgen einer sogenannten Ovarialtube sein, welche dadurch entsteht, daß

„die Einstülpung des Müller'schen Ganges nicht frei von der Cölomhöhle aus entsteht, sondern im Gewebe der Keimdrüse eingebettet liegt". Beim Menschen ist ein derartiger Zustand bisher nie beobachtet worden, und man hat infolgedessen diese Theorie heute verlassen.

Schramm und Nelson nehmen an, daß die Grundbedingung für das Zustandekommen aller dieser Formen von Tubo-Ovarialcysten die Bildung eines Tubenhydrops mit cystischer Erweiterung des Tubenendes sei. Die Erweiterung soll durch Abknickung der Tube mit Verschluß des Lumens entstehen.

Gottschalk und Rosthorn halten den primären Tubenhydrops nicht für erforderlich und glauben, daß in einzelnen Fällen durch die Rißstelle eines geplatzten Follikels das Fibrienende der primär nicht entzündlich veränderten Tube einfach hineinschlüpfen könne; es brauche dann nicht gerade das Ei dieses Follikels befruchtet zu werden, sondern es könne später ein benachbarter Follikel statt nach der freien Bauchhöhle zu, nach dieser Ovarialtube hin bersten, sein Ei hierhin entleeren und dann nach der Befruchtung zu einer Tubo-Ovarialschwangerschaft führen. Es sei sogar denkbar, daß eine Tubo-Ovarialschwangerschaft als solche von Anfang an garnicht bestehe, sondern daß vielmehr erst in den rupturierten Sack einer Ovarialschwangerschaft durch den Riß das Fimbrienende der Tube hineinschlüpfe. So deutet Gottschalk auch den von Mackenrodt beschriebenen Fall, in dem der im Ovarium gelegene Fruchtsack mit der Tube, welche am Aufbau desselben in keiner Weise beteiligt war, kommunizierte. Mackenrodt selbst meint allerdings, daß es sich in seinem Falle um eine in einer praeformierten Ovarialtube entstandene Schwangerschaft handelt; die Tube habe sich an der Bildung des Fruchtsackes in keiner Weise beteiligt, es sei erst sekundär nach dem Absterben des Eies zu Blutungen gekommen, das Blut habe sich in die Tube ergossen und so zur Bildung eines sekundären Tubenhaematoms geführt.

Wir werden niemals in der Lage sein, den Entstehungsvorgang einer Tubo-Ovarialgravidität beobachten zu können, und daher gezwungen sein, immer nur Rückschlüsse aus den bei Operationen gefundenen Präparaten zu ziehen. Die beiden von mir beobachteten Fälle von graviditas tubo-ovarialis stimmen fast überein mit dem von Mackenrodt beschriebenen Fall. Die Untersuchung meiner Präparate hat mich zu einer ähnlichen Ansicht gebracht, wie sie Mackenrodt über seinen Fall geäußert hat: Entstehung einer grav. tubo-ovarialis in einer praeformierten Tubo-Ovarialcyste mit Bildung eines sekundären Tubenhaematoms nach Absterben des Eies.

1. Fall.

Am 25. 7. 1910 wurde das 22 Jahre alte Dienstmädchen M. S. . . . . in der Kgl. Universitäts-Frauenklinik aufgenommen. Sie gab an, daß ihre Eltern leben und gesund sind. Sie selbst war bisher nie ernstlich krank; Ausfluß hat die Pat. nie gehabt. Seit dem 16. Jahre menstruiert sie regelmäßig alle 4 Wochen; die Menstruation dauerte immer 5 bis 8 Tage. Die letzte Regel hatte sie am 11. 6. 1910. Die Pat. klagt über Blutungen, welche seit 6 Wochen bestehen; während der ersten 4 Wochen waren die Blutungen nur minimal, seit 2 Wochen sind dieselben stärker.

Status praesens.

Die Pat. befindet sich in einem mäßig guten Ernährungszustand, die Farbe der Haut und der sichtbaren Schleimhäute ist blaß; die Temperatur beträgt 37,2, die Pulszahl 84, der Puls ist klein. Herz und Lunge sind ohne nachweisbare krankhafte Veränderungen. Die Brüste sind gut entwickelt und sondern beiderseits auf seitlichen Druck Colostrum ab. Der Leib ist weich, nicht druckempfindlich. Im Urin ist kein Eiweiß und Zucker nachweisbar.

Innere Untersuchung.

Die Vulva ist geschlossen, die Schleimhaut der Vulva und Vagina ist bläulich verfärbt, die Scheide mäßig weit. Der Uterus ist klein, liegt in anteflexio und nach links verdrängt; hinter dem Uterus, den Douglas stark vorwölbend, ist ein kugeliger Tumor zu fühlen, dessen Konturen nach oben zu nicht deutlich abzugrenzen sind. Der Tumor selbst ist nicht beweglich, er fühlt sich nach rechts zu mehr cystisch, nach links zu mehr derb und hart an. Die linken Adnexe sind normal.

Diagnose.

Die Anamnese und der Befund der äußeren und inneren Untersuchung sprechen für eine rechtsseitige Extrauterin-gravidität.

Am 27. 7. 1910 Operation: Exstirpation der rechten Adnexe. Nach Eröffnung der Bauchhöhle — ca. 10—12 cm langer Medianschnitt zwischen Symphyse und Nabel — fühlt man rechts hinter dem Uterus einen etwa faustgroßen, unregelmäßig höckerigen, cystischen Tumor, der allerlei flächenhafte Verwachsungen mit der Umgebung aufweist. Beim Loslösen der Adhäsionen platzt der Tumor an einer Stelle, es fließt eine dunkelbraune Flüssigkeit ab, die wie altes Blut aussieht. Sonst läßt sich der Tumor leicht loslösen und vor die Bauchwand ziehen. Der Tumor wird, nachdem sein Stiel abgeklemmt und unterbunden ist, abgetragen. Die linken Adnexe sind normal. Schluß der Bauchwunde durch Naht.

Makroskopischer Befund des Tumors.

Der Tumor besteht aus Tube und Ovarium. Das Ovarium enthält zwei Cysten von ca. Taubeneigröße. Die eine Cyste ist glattwandig und enthält eine helle seröse Flüssigkeit, stellt also eine Ovarialcyste dar. Die andere Cyste ist bei der Operation geplatzt, ihre Wandungen sind mit Blutgerinnsel bedeckt, an einer Stelle der Wand ist nach Entfernung der

Gerinnsel das offene Ostium uterinum tubae, erkenntlich an dem Fimbrienkranze, zu sehen. Die Tube ist in ihrem abdominalen Teil durch blutigen Inhalt stark ausgedehnt und mündet in einen Blindsack, der eine sogenannte Tubo-Ovarialcyste darstellt. Diese wird gebildet rechts durch die ampullenartig erweiterte Tube, an beiden Seiten und unten direkt vom Ovarium und oben durch eine bindegewebige Wand, welche bei der Operation eingerissen ist. Auf dem sagitalen Schnitt

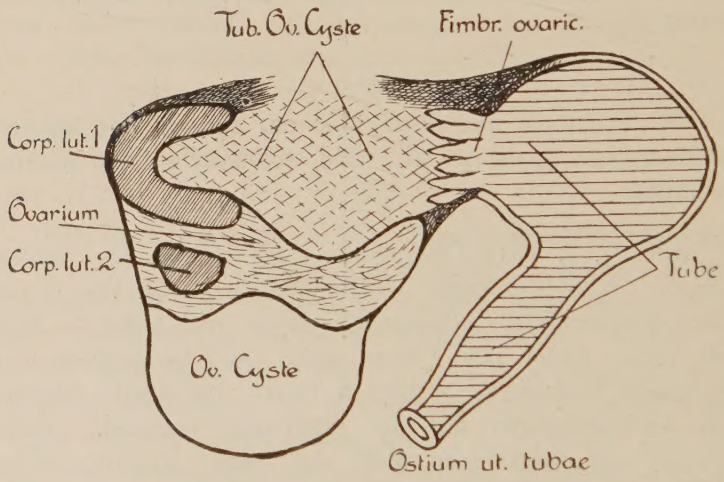

durch das Präparat sieht man nach links zu eine halbkreisförmige mit Blut gefüllte Ausbuchtung im Ovarialgewebe. Hier sitzt das Blut der gebogenen Wandung nicht nur auf, sondern die Wand selbst ist auf ca. 1—2 mm mit Blut infiltriert; die größte Ausdehnung dieser bogenförmigen Figur beträgt 2—3 cm. Die Natur dieses Körpers ließ sich makroskopisch mit Sicherheit nicht bestimmen, doch wird er als Corpus luteum angesprochen, das aus einem nach dem tubaren Blindsack hin geplatzten Follikel entstanden ist. Zwischen diesem Körper und der oben erwähnten Ovarialcyste liegt im Ovarialgewebe noch ein zweites, unzweifelhaftes Corpus luteum, welches im Durchmesser ca. 1 cm mißt. Der Inhalt

desselben ist von braunroter Farbe und weicher krümeliger Konsistenz; es handelt sich hier um ein älteres, schon im Verfall begriffenes Corpus luteum.

Die makroskopische Diagnose dieses Präparates ist: graviditas tubo-ovarialis.

2. Fall.

Am 27. 7. 1910 wurde die 32jährige Frau M. K. . . . . in der hiesigen Kgl. Universitäts-Frauenklinik aufgenommen. Sie gab an, daß ihre Eltern und Geschwister noch leben und gesund sind. Sie selbst hatte als Kind Diphtherie, im Alter von 17 Jahren Masern, mit 21 Jahren, nach der ersten Entbindung Kindbettfieber; später war sie immer gesund. Ausfluß will Pat. nie gehabt haben. Sie menstruiert seit dem 15. Jahre regelmäßig alle 4 Wochen, die Menstruation dauert immer 3 bis 4 Tage.

Frau K. . . . . hat 6 normale Entbindungen durchgemacht, 1 Kind lebt und ist gesund, 5 Kinder sind angeblich an Krämpfen im ersten Lebensjahr gestorben. Die letzte normale Geburt war vor 4 Jahren, die letzte Regel hatte Pat. am 2. 5. 1910. Dann ist die Regel 5 Wochen ausgeblieben, am 9. 6. 1910 fing Pat. an zu bluten. Sie wurde am 22. 6. 1910 ausserhalb curretiert, trotzdem blutete sie weiter. Die Pat. kommt nun am 27. 7. 1910 wegen der starken Blutungen nach der hiesigen Frauenklinik; sie gibt noch an, daß sie über heftige Rücken- und Leibschmerzen, besonders links, zu klagen hat. Am 27. 7. hatte sie mehrere Ohnmachtsanfälle und Erbrechen, seitdem Schwindelgefühl und Kopfschmerzen.

Status praesens.

Die Pat. befindet sich in einem mäßig guten Ernährungszustand; die Farbe der Haut und der sichtbaren Schleimhäute ist blaß. Die Temperatur beträgt 38,3; der Puls ist klein, die Zahl der Pulsschläge beträgt 100. Herz und Lunge sind ohne nachweisbare krankhafte Veränderungen. Die Brüste

sind gut entwickelt und sondern auf seitlichen Druck Colostrum ab. Der Leib ist weich, nicht aufgetrieben, nicht druckempfindlich; in der linken Unterbauchgegend ist eine leichte Resistenz zu fühlen. Im Urin ist kein Eiweiß und kein Zucker nachweisbar.

Innere Untersuchung.

Die Vulva ist geschlossen, die Schleimhaut der Vulva und Vagina zeigt eine livide Verfärbung; die Scheide ist weit, es geht reichlich Blut ab. Der Uterus liegt in anteflexio, etwas nach rechts verdrängt. Der Uterus ist von annähernd normaler Größe, der äußere Muttermund ist für einen Finger durchgängig, der innere Muttermund ist geschlossen. Links und vorn vom Uterus fühlt man einen in seinen Konturen nicht scharf abzugrenzenden Tumor von etwa Faustgröße. Die Parametrien sind frei. Der Douglas ist etwas vorgewölbt. Das rechte Ovarium fühlt sich etwas vergrößert an.

Diagnose.

Die Anamnese und der Befund der äußeren und inneren Untersuchung sprechen für eine linksseitige Extrauteringravidität.

Operation am 28. 7. 1910: Exstirpation der linken Adnexe. Es wird ein Längsschnitt in der Mittellinie zwischen Symphyse und Nabel, ca. 10—12 cm lang, geführt. In der freien Bauchhöhle befindet sich kein Blut, links und vorn vom Uterus sieht man einen gut faustgroßen, bläulich durchschimmernden Tumor der linken Adnexe. Mit diesem Tumor sind die benachbarten Darmschlingen in ausgedehnter Weise durch Adhäsionen verwachsen. Das kleine Becken erscheint dadurch nach oben völlig abgeschlossen. Nachdem der Darm vorsichtig von dem Tumor abpräpariert ist, wird dieser vollständig aus seiner Umgebung losgeschält und vor die Bauchhöhle gezogen; dabei platzt er an einer Stelle, und es fließt reichlich Blut, teils in flüssigem, teils in geronnenem Zustand, heraus. Der Tumor wird an seinem Stiel abgeklemmt, unterbunden und abgetragen; die rechten Adnexe sind normal. Schluß der Bauchwunde durch Naht.

Makroskopischer Befund des Tumors.

Der Tumor besteht aus Tube und Ovarium. An der Stelle, wo bei der Operation der Tumor vom Uterus abgetragen wurde, ist deutlich das Ostium uterinum tubae zu sehen. Wenn wir bei der Betrachtung des Präparates hier beginnen, so zeigt die Tube zunächst einen etwa 2—3 cm langen unveränderten Teil, dann erweitert sie sich plötzlich nach einer geringen Abknickung zu einem ca. kleinhühnereigroßen Sack, welcher, wie

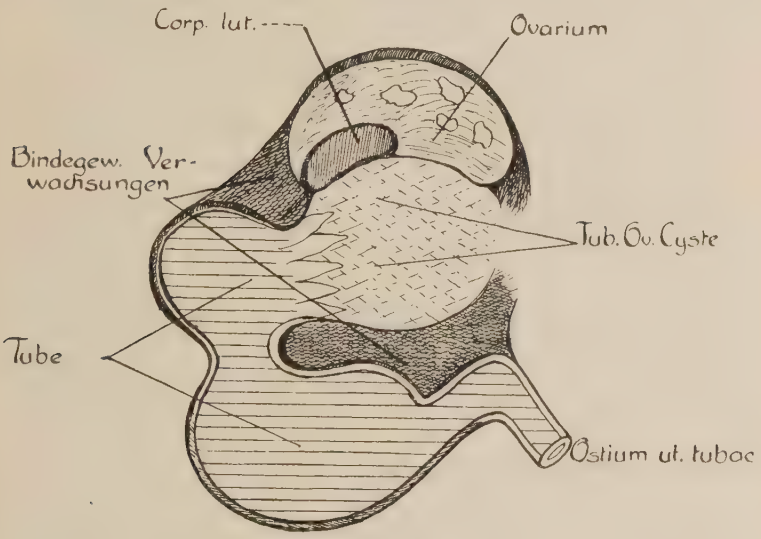

man auf einem durch das Präparat gelegten sagitalen Schnitt sieht, ein $2\,^1/_2$ cm breites und 4 cm langes, festes, dunkelbraunrotes, im Inneren homogenes Gebilde enthält, welches sich überall von der Tubenwand leicht loslösen läßt. Dieses Gebilde besteht aus geronnenem Blut. Nach einer geringen Einschnürung erweitert sich die Tube von neuem. Dieser zweite Hohlraum, welcher einen Durchmesser von $1\,^1/_2$ cm hat, enthält ebenfalls geronnenes Blut. Nach einer zweiten Verengerung mündet dann die Tube in einen Blindsack, welcher bei der Operation auf der medialen Seite an einer ca. markstückgroßen Stelle geplatzt ist. Dieser Blindsack, welcher vom

lateralsten Teil der Tube, dem Eierstock und von dicken Membranen gebildet wird, stellt eine Tubo-Ovarialcyste dar. In dieser befinden sich noch reichliche Mengen dunkelbraunroten, flüssigen Blutes. Nach Entfernung derselben sieht man das Ostium uterinum tubae erkennbar an dem Fimbrienkranze. Bei Druck auf die Tube entleert sich hier etwas flüssiges dunkelbraunrotes Blut. Das etwas vergrößerte Ovarium ist auf dem Durchschnitt deutlich an kleinen Follikelcysten als solches zu erkennen. Durch das Ovarium werden mehrere Schnitte gelegt, dabei ist an einer nach dem Blindsack zu gelegenen Stelle deutlich ein Corpus luteum zu sehen.

Makroskopische Diagnose dieses Präparates.
Graviditas tubo-ovarialis.

Beide Präparate wurden also hinsichtlich der Anamnese und nach dem makroskopischen Befunde als Tubo-Ovarialgraviditäten angesprochen. Da jedoch in beiden Fällen eine Frucht nicht gefunden wurde, mußte noch der Beweis erbracht werden, daß es sich beide Male um wirkliche Graviditäten handelte. Es wurden deshalb mikroskopisch folgende Teile untersucht:

1. Mehrere Stücke beider Tuben.
2. Mehrere Stücke aus beiden Ovarien.
3. Mehrere Stücke aus der Wand der Tubo-Ovarialcysten.

Mikroskopischer Befund.

1. Das Tubenlumen, soweit es erhalten ist, zeigt ein verschiedenes Aussehen; an einzelnen Stellen ist die Schleimhaut kaum oder gar nicht verändert, die Schleimhautfalten sind schmal, nicht verdickt, ohne Infiltration. Das Epithel ist überall erhalten; Flimmerhaare sind nicht nachweisbar, da es sich um in Alkohol gehärtete Präparate handelt. An anderen Stellen dagegen zeigt das Tubenlumen starke Veränderungen, wie wir sie bei alten chronischen Entzündungen zu

sehen gewohnt sind; die Schleimhautfalten sind verdickt, ausgedehnt miteinander verwachsen, im Bindegewebe der Schleimhautfalten sind deutlich narbige Prozesse nachweisbar. Im Tubenlumen ist kein Eiter vorhanden. Die Tubenwand zeigt überall entzündliche Erscheinungen, streifenförmige, kleinzellige Infiltrationen innerhalb der Muskulatur bis unter die Serosa. An sehr vielen kleinen Stellen sieht man auch kleine rundliche Herde von weißen Blutkörperchen. Es sind also an beiden Tuben deutliche Zeichen einer alten chronischen Entzündung zu sehen; der Umstand, daß die entzündlichen Veränderungen vorwiegend in einer kleinzelligen Infiltration bestehen und die Art der geschilderten Schleimhautveränderungen sprachen nach den Schridde'schen Untersuchungen entschieden für eine Gonorrhoe. Um so mehr war es zu verwundern, daß die wiederholt vorgenommenen Färbungen und Untersuchungen auf Plasmazellen stets ein negatives Resultat ergaben. Ich möchte infolgedessen das Vorhandensein einer Gonorrhoe als zweifelhaft erscheinen lassen, besonders da auch die bei beiden Pat. erhobene Anamnese dagegen spricht.

2. Die Ovarien zeigen im mikroskopischen Bilde typisches Ovarialgewebe. In Fall 2 ist der Epithelüberzug des Ovariums gut zu erkennen, er ist vielfach von lockeren Fibrinauflagerungen bedeckt. Unter dem Epithel sieht man die drei Schichten der Albuginea, darunter eine Schicht mit kleineren Follikeln, etwas tiefer vereinzelte Graaf'sche Follikel. In beiden Ovarien sind die Gefäßwände etwas verdickt; beide Male wird ein Corpus luteum nachgewiesen.
3. Die bindegewebige ca. 2—3 mm starke Wand der Cysten ist überall durchsetzt von kleinzelliger Infiltration und von Leukocyten; auch mikroskopisch erweist sich der Inhalt der Tubo-Ovarialcysten als aus Blut bestehend: rote Blutkörperchen durchzogen

von Fibrinstreifen. In diesem Inhalt findet man an den verschiedensten Stellen, überall aber nur relativ spärlich Chorionzotten, und zwar handelt es sich um ältere abgestorbene Zotten, wie man an dem Schwund des Oberflächenepithels sehen kann.

Durch den Nachweis der Chorionzotten ist also der Beweis erbracht worden, daß es sich in beiden Fällen um eine wirkliche Graviditas tubo-ovarialis und nicht nur um eine einfache Haematosalpinx gehandelt hat. Die bei der mikroskopischen Untersuchung nachgewiesenen chronisch entzündlichen Veränderungen der Tuben und der Befunde der Cystenwand lassen vermuten, daß höchstwahrscheinlich schon vor Beginn der Schwangerschaften Verwachsungen zwischen Tuben und Ovarien bestanden haben, daß sich also die Gravidität in beiden Fällen in einer praeexistierenden Ovarialtube oder Tubo-Ovarialcyste entwickelt hat. Die Eier waren, wie aus dem mikroskopischen Befund der Chorionzotten hervorgeht, abgestorben, es war zu Blutungen gekommen, das Blut hatte sich in die Tuben ergossen und so zu einem sekundären Tubenhaematom geführt.

Die Fälle von graviditas tubo-ovarialis sind in den siebziger und achtziger Jahren des vorigen Jahrhunderts als Beweise für die innere Ueberwanderung des Eies angeführt worden. Unter der Ueberwanderung des Eies versteht man den Vorgang, daß das Ovulum aus dem Eierstock der einen Seite zu der Tube der anderen Seite gelangt. Bei der äußeren Ueberwanderung wandert das Ei von dem Ovarium der einen Seite durch die Bauchhöhle hindurch zum abdominalen Ende der entgegengesetzten Tube, von der es aufgenommen und bis zum Uterus weiter befördert werden kann. Bei der inneren Ueberwanderung gelangt das Ei durch die dem betreffenden Ovarium zunächst liegende Tube in den Uterus, durchquert diesen in seiner ganzen Breite und wandert durch das Ostium uterinum des gegenüberliegenden Eileiters in denselben hinein.

Wie Leopold im Tierversuch gezeigt hat und wie später an vielen bei Operationen gewonnenen Präparaten vom Menschen nachgewiesen worden ist, gibt es sicher eine äußere Ueberwanderung des Eies, für die innere Ueberwanderung aber fehlt bisher jeder Beweis.

Nachdem sich herausgestellt hatte, daß der von Kußmaul im Jahre 1859 veröffentlichte Fall — corpus luteum im Ovarium der einen Seite, Gravidität in der Tube der anderen Seite, beide Fimbrienenden der Tuben öffnen sich frei in die Bauchhöhle — die Möglichkeit einer äußeren Ueberwanderung des Eies zuließ und der von B. S. Schultze im Jahre 1863 publizierte Fall gar keine innere Ueberwanderung im eigentlichen Sinne war, — das Ei war garnicht in die Tube der anderen Seite eingedrungen, sondern hatte sich nur im Uterus am Tubenostium der dem zugehörigen Ovarium entgegengesetzten Seite festgesetzt — kamen nur noch der von Haßfurther im Jahre 1868 und ein von Wyder im Jahre 1886 veröffentlichter Fall für die Theorie der inneren Ueberwanderung des Eies in Betracht. In dem von Haßfurther beschriebenen Fall handelte es sich um eine Gravidität in der Mitte der rechten Tube, das laterale Ende der rechten Tube war durch zahlreiche Pseudomembranen mit dem Uterus und dem rechten Ovarium dicht verwachsen; das abdominale Ende der Tube stellte eine kolbige blind geschlossene Anschwellung dar, einzelne Fimbrien und ein Ostium abdominale tubae, waren, wie Haßfurter behauptete, nicht zu sehen. Im linken Eierstock befand sich ein Corpus luteum. J. Veit hat jedoch mehrere Jahre später nachgewiesen, daß sich an dieser kolbigen Auftreibung der Tube doch eine Oeffnung nach der Bauchhöhle zu befand, die an ihrer Außenfläche von einem Fimbrienkranze umgeben war, also das normale Fimbrienende der Tube darstellte. Die rechte Tube mündete also in die freie Bauchhöhle, und damit war auch in diesem Haßfurtherschen Falle die Möglichkeit einer äußeren Ueberwanderung des Eies gegeben.

In dem von Wyder beschriebenen Fall handelt es sich um ein bei einer Operation — Exstirpation der rechten Adnexe

— gewonnenes Präparat von graviditas tubo-ovarialis dextra. Die Tube erweiterte sich ca. 6 cm vom Ostium uterinum tubae entfernt zu einem etwa walnußgroßen Eisack. Hinter diesem verengerte sich die Tube wieder und mündete dann mit ihrem abdominalen Ende in einer Tubo-Ovarialcyste. In dem sehr kleinen — ca. mandelgroßen — stark veränderten Ovarium der rechten Seite konnte, so weit sich dieses aus den dichten mit den Wandungen der Tubo-Ovarialcyste bestehenden Verwachsungen herausschälen ließ, von Wyder ein Corpus luteum nicht nachgewiesen werden. Im mikroskopischen Bilde zeigte dieser Eierstock nirgends reife Follikel; das linke Ovarium war bei der Operation nicht entfernt worden, weil es als normal befunden wurde.

Wyder nahm nun an, daß das Ei, welches sich in der rechten Tube festgesetzt hatte, nur aus dem gesunden unveränderten Ovarium der linken Seite, keinesfalls aber aus dem stark veränderten, keine reifen Follikel enthaltenden Eierstock der rechten Seite stammen könnte. Infolgedessen meinte er, könne auch in seinem Falle die Extrauteringravidität nur durch innere Ueberwanderung des Eies zustande gekommen sein.

Gegen diese Schlußfolgerung Wyders hat nun Schäffer in einer im Jahre 1889 veröffentlichten Arbeit mit Recht Einspruch erhoben. Und zwar meint Schäffer, daß erstens ja in dem Wyder'schen Falle der wichtigste tatsächliche Beweis für die Annahme einer inneren Ueberwanderung des Eies fehle, nämlich der wirkliche Nachweis eines Corpus luteum im Eierstock der linken Seite; daß zweitens immerhin die Möglichkeit bestehe, daß sich in den im Präparat zurückgebliebenen Teilen des rechten Ovariums — dieses war ja, wie oben erwähnt, nur soweit es sich aus den mit der Tubo-Ovarialcyste bestehenden Verwachsungen herausschälen ließ, untersucht worden — vielleicht doch noch ein Corpus luteum hätte nachweisen lassen. Somit erscheine es zum mindesten als sehr zweifelhaft, ob es sich im Wyder'schen Falle um eine innere Ueberwanderung des Eies gehandelt habe.

Zur Begründung seiner gegen den Wyder'schen Fall erhobenen Einsprüche führt Schäffer in seiner oben erwähnten Arbeit noch einen Fall von graviditas tubo-ovarialis an; das von ihm beschriebene Präparat war bei einer von J. Veit in der Berliner Klinik ausgeführten Operation gewonnen und anfangs auch als Fall von innerer Ueberwanderung des Eies aufgefaßt worden.

Das Präparat bestand aus Tube und Ovarium; der Eisack saß ungefähr in der Mitte der Tube. Diese selbst mündete mit ihrem abdominalen Ende in einer Tubo-Ovarialcyste. In dem Eierstock dieser Cyste wurden drei corpora lutea nachgewiesen, zwei ältere und ein frisches Corpus luteum, welches dem Alter der im Eileiter befindlichen Schwangerschaft entsprach. Damit mußte in diesem Falle die Möglichkeit einer inneren Ueberwanderung des Eies ausgeschaltet werden. Die beiden von mir beschriebenen Präparate sind gewissermaßen Analoga zu diesem Schäffer'schen Fall.

Es hat mithin bis heute noch kein sicherer Beweis für die Theorie der inneren Ueberwanderung des Eies erbracht werden können, so daß man wohl berechtigt ist anzunehmen, „daß es eine innere Ueberwanderung des Eies überhaupt nicht gibt".

Bei den Schwangerschaften in einer Ovarialtube handelt es sich also um die Möglichkeit, daß sich das Ei im Ovarium, auf dem Fimbrienende der Tube oder in der Tube selbst inseriert. Es wäre sehr zweckmäßig, wenn schon durch den Namen die Bezeichnung dieser verschiedenen Arten festgelegt würde; in den beiden von mir beschriebenen Fällen würde man also von einer graviditas ovarialis in einer Ovarialtube sprechen, in anderen Fällen von einer graviditas fimbriae ovaricae resp. graviditas tubaria in einer Ovarialtube.

Alle Arten der Schwangerschaft in einer Ovarialtube sind für die Lehre der inneren Ueberwanderung des Eies von einem gewissen Interesse. Wer etwa die innere Ueberwanderung erweisen will, muß zeigen, daß in dem Teil des Ovariums, welcher in diese Ovarialtube mündet, kein corpus luteum vorhanden ist.

Literatur.

1. Beaucamp. Ueber Tuboovarialschwangerschaft. Zeitschrift f. Geb. u. Gyn. Bd. 10. 1884.
2. v. Erlach. Fall von Tuboovarialschwangerschaft. Zentralblatt f. Gyn. 1899.
3. Gebhard. Pathologische Anatomie der weiblichen Sexualorgane. 1899.
4. Kreuzmann. Schwangerschaft in einer Tuboovarialcyste. Ref. Zentralbl. f. Gyn. 1900.
5. Leopold. Beiträge zur graviditas tubo-ovarialis. Arch. f. Gyn. 59.
6. Olshausen und Veit. Lehrbuch der Geburtshilfe. 1902.
7. Paltauf. Schwangerschaft in Tuboovarialcysten. Arch. f. Gyn. Bd. 30.
8. Schäffer. Ueber die innere Ueberwanderung des Eies. Zeitschr. f. Geb. u. Gyn. Bd. 17.
9. Schridde. Die eitrigen Entzündungen des Eileiters. 1910.
10. Veit. Handbuch der Gynäkologie. Bd. 5. 1910.
11. Vulliet. Ueber einen Fall von Tuboovarialcystenschwangerschaft. Arch. f. Gyn. Bd. 22.
12. v. Winkel. Handbuch der Geburtshilfe 1904. Bd. II. 2.

Lebenslauf.

Am 19. September 1884 bin ich, Otto Henning, als Sohn des Kaufmanns Otto Henning in Cöthen (Anhalt) geboren.

Ich besuchte von April 1891 bis März 1894 die Vorschule, danach von April 1894 bis März 1905 das Herzogl. Ludwigs-Gymnasium zu Cöthen. Nach bestandenem Abiturientenexamen bezog ich die Universität Halle a. S., um Medizin zu studieren; am 7. November 1907 bestand ich die ärztliche Vorprüfung, am 8. Juni 1910 das Staatsexamen, am 22. März 1911 das Colloquium.

Ich hörte die Kollegien folgender Dozenten:

Anton, Bernstein, von Bramann, Dorn, Eberth, Eisler, Fränkel, Frese, Freund, Fromme, Gebhardt, Grenacher, Harnack, Haasler, von Hippel, Isemer, Klebs, Mohr, Roux, Schmidt, Schmidt-Rimpler, Schulz, Schwartze, Stieda, Stöltzner, Tomasczewski, Veit, Volhard, Vorländer, Winternitz, Wullstein.

Ich möchte an dieser Stelle allen meinen Lehrern herzlichen Dank aussprechen, besonders Herrn Geheimrat Veit, der mir das Thema zu meiner Dissertation gab und mir die Fälle dazu überließ. Herrn Oberarzt Dr. med. Heynemann danke ich für die liebenswürdige Unterstützung bei der mikroskopischen Untersuchung meiner beiden Präparate.